


Ausgewählte Seiten als Leseprobe aus:



ISBN 978-3-89862-792-4  
14,99 Euro [D]; 15,50 Euro [A]; 28,99 CHF

© 2018 Börm Bruckmeier Verlag GmbH

Diese *Symptome* können auf eine (Dekubitus-)Gefährdung hinweisen. (Definition nach EPUAP & NPUAP 2009)

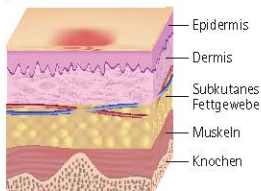


Abb. 145: Dekubitus Kategorie I [31]

### Dekubitus Kategorie (Stufe/Grad) II

(Teilverlust der Haut) Teilzerstörung der Haut (bis in die *Dermis*/Lederhaut), die als flaches, offenes *Ulcus* mit einem rot bis rosafarbenen Wundbett ohne Beläge in Erscheinung tritt. Kann sich auch als intakte oder offene/rupturierte, *serum*gefüllte Blase darstellen. Manifestiert sich als glänzendes oder trockenes, flaches *Ulcus* ohne *nekrotisches Gewebe* oder Bluterguss (Blutergüsse weisen auf eine tiefe Gewebeschädigung hin). Diese Kategorie sollte nicht benutzt werden, um *Skin Tears* (*Gewebezerreibungen*), verbands- oder pflasterbedingte Hautschädigungen, feuchtigkeitsbedingte Läsionen, *Mazerationen* oder Abschürfungen zu beschreiben. (Definition nach EPUAP & NPUAP 2009)

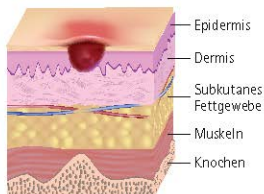


Abb. 146: Dekubitus Kategorie II [31]

### Dekubitus Kategorie (Stufe/Grad) III

(Zerstörung aller Hautschichten) *Subkutanes* Fett kann sichtbar sein, jedoch keine Knochen, Muskeln oder Sehnen. Es kann ein Belag vorliegen, der jedoch nicht die Tiefe der *Gewebe*-schädigung verschleiert. Es können Tunnel oder Unterminierungen vorliegen. Die Tiefe des Dekubitus der Kategorie/Stufe/Grad III variiert je nach anatomischer Lokalisation. Der Nasenrücken, das Ohr, der Hinterkopf und das Gehörknöchelchen haben kein *subkutanes Gewebe*, daher können Kategorie-III-Wunden dort auch sehr oberflächlich sein. Im Gegensatz dazu können an besonders adipösen Körperstellen extrem tiefe Kategorie-III-Wunden auftreten. Knochen und Sehnen sind nicht sichtbar oder tastbar. (Definition nach EPUAP & NPUAP 2009)

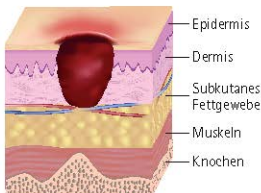


Abb. 147: Dekubitus Kategorie III [31]

### Dekubitus Kategorie (Stufe/Grad) IV

(vollständiger Haut- oder Gewebeerlust) Totaler Gewebsverlust mit freiliegenden Knochen, Sehnen oder Muskeln. Belag und Schorf können vorliegen. Tunnel oder Unterminierungen liegen oft vor. Die Tiefe des Kategorie-IV-Dekubitus hängt von der anatomischen Lokalisation ab. Der Nasenrücken, das Ohr, der Hinterkopf und der Knochenvorsprung am Fußknöchel haben kein *subkutanes* Gewebe, daher können Wunden dort auch sehr oberflächlich sein. Kategorie-IV-Wunden können sich in Muskeln oder unterstützende Strukturen ausbreiten (*Faszien*, Sehnen oder Gelenkkapseln) und dabei leicht *Osteomyelitis*

**Gebärdensprache** eigenständige, mit den Augen wahrnehmbare Sprache, die hauptsächlich zur Kommunikation mit und zwischen gehörlosen oder schwerhörigen Menschen genutzt wird. Bei taubblinden Menschen werden Gebärdensprache bzw. Gebärden im Handkontakt über die Sinneswahrnehmungen Bewegung, Erastung und Berührung erkannt. Die Gebärdensprache besteht aus kombinierten Zeichen (Gebärden), die vor allem mit den Händen in Verbindung mit Mimik, Mundbild (lautlos gesprochene Wörter oder Silben) und Körperhaltung gebildet werden.

**Gebärmutter** (= *Metra, Hystera*) *Uterus*

**Gebärmutterhals** *Cervix (uteri)*

**Gebiss (permanentes)** Gebiss des Erwachsenen mit 32 *Zähnen*, davon 8 in jedem *Quadranten* (siehe *Zahnschema*), davon je 2 Schneidezähne, 1 Eckzahn, 2 Backenzähne und 3 Mahlzähne; vergleiche *Milchgebiss*

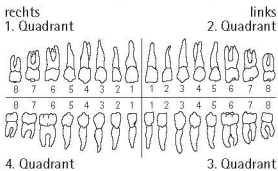


Abb. 228: permanentes Gebiss

**Geburt** (= *Partus*) Ende der *Schwangerschaft*, wenn der *Fetus* den *Uterus* der Mutter verlässt

**Geburtszange** (= *Forceps*) geburtshilfliches Instrument zur Durchführung einer *Zangengeburt*



Abb. 229: Geburtszange [1]

**Gedankenentzug** Störung des Denkablaufs durch subjektive Überzeugung, Gedanken

würden von außen entzogen, z.B. bei *Schizophrenie*

**Gedankensperre** Störung des Denkablaufs durch Abreißen eines Gedankens, z.B. bei *Schizophrenie*

**Gefäßhaut** (des Auges) *Uvea*

**Gefäßklemme** *Arterienklemme*

**gefrorenes Frischplasma** *fresh frozen plasma*

**Gehgestell** = Gehbock) Hilfsmittel mit hoher Stand- und Abstützfestigkeit für bewegungsbeeinträchtigte Personen zur Erweiterung des Aktions- und *Mobilitätsradius*



Abb. 230: Gehgestell [41]

**Gehgipsstollen** *Gipsstollen*

**Gehirn** (= *Cerebrum*, *Enzephalon*, *Enkephalos*)

**Gehirnerschütterung** *Commotio cerebri*

**Gehwagen** Hilfsmittel zum Ausgleich von Gangunsicherheiten. Im Vergleich zum *Rollator* bietet er dem Nutzer mehr Stabilität und wird daher auch für Gehübungen verwendet.



Abb. 231: Gehwagen [41]

monalarterienkatheter bestimmt werden; Normwert: 2,5–3,6 l/min x m<sup>2</sup>; Abkürzung: CI

$$CI = \frac{HMV (l)}{KOF (m \times m^2)}$$

### Herzinfarkt Myokardinfarkt

**herzinsuffizient** in Bezug auf die Leistungsschwäche des Herzens

**Herzinsuffizienz** Herzleistungsschwäche, bei der das Herz nicht mehr das vom Körper benötigte Blutvolumen pumpen kann; man unterscheidet eine *Linksherzinsuffizienz* von einer *Rechtsherzinsuffizienz*; sind das rechte und das linke Herz betroffen, spricht man von einer *Globalinsuffizienz*; Einteilung der Schweregrade nach den NYHA-Stadien; Abkürzung: HI

**Herzkatheterisierung** Sondierung von zentralen Gefäß- und Herzabschnitten mit einem Katheter zu Untersuchungs- oder Behandlungszwecken, man unterscheidet Rechts- und Linksherzkatheter

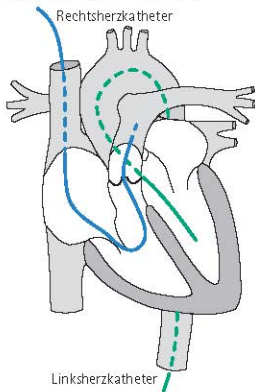


Abb. 267: Links- und Rechtsherzkatheter (über V. femoralis oder V. brachialis und A. femoralis)

**Herzkranzgefäß** Koronararterie, Arteria coronaria

**Herz-Lungen-Maschine** (= extrakorporale Zirkulation) Gerät, das die Blutzirkulation unter Umgehung von Herz und Lunge außerhalb des Körpers vorübergehend ermöglicht; wird bei Operationen am offenen, blutleeren Herzen eingesetzt; Abkürzung: HLM, EKZ

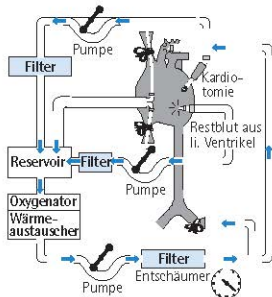


Abb. 268: Herz-Lungen-Maschine

**Herzmassage** Herzdruckmassage

**Herzminutenvolumen** (= cardiac output, Herzzeitvolumen) Blutmenge, die das Herz pro Minute pumpt; lässt sich u.a. mit dem Pulmonalarterienkatheter bestimmen

$$HMV = \text{Schlagvolumen} \times \text{Herzfrequenz}$$

Normalwert: 5–8 l/min; erhöht bei *Anämie*, *Sepsis*, Fieber und *Hypothyreose*; erniedrigt bei *Hypovolämie*, *kardiogenem Schock* und *Herzinsuffizienz*; Abkürzung: HZV, HMV, CO

**Herzschrittmacher** (= Pacer, Pacemaker) künstlicher Impulsgenerator zur Elektrostimulation der Herzmuskulatur

**Herzsilhouette** Herzschatten und Schatten der großen Gefäße im Röntgenthorax (Abb. 269)

**Herzspitzenstoß** Spitzenstoß

**Herzzeitvolumen** Herzminutenvolumen

**Inflammatio** Entzündung

**Influenza** (= Grippe) Infektionserkrankung, die durch *Influenzaviren* ausgelöst wird und zu einer schweren, fiebrigen Allgemeinerkrankung führt; Übertragung durch *Tröpfcheninfektion*

**Influenzavirus** *RNS-Virus*, das die *Influenza* verursachen kann

**Informationssammlung** *Pflegeanamnese*

**Infra-** Vorsilbe mit der Bedeutung „unter- (halb)“; Gegenteil: *Supra-*

**Infraktion** Spaltbruch eines Knochens mit unvollständiger Unterbrechung der Knochenstruktur; vergleiche *Fraktur*, *Knochenfissur*

**infraspinatus, M.** *Musculus infraspinatus*

**infundieren** eine *Infusion* verabreichen

**Infusion** Gabe von größeren Flüssigkeitsmengen in die Blutbahn oder in das Gewebe

**Infusionslösung** *Fertigarzneimittel* mit unterschiedlicher Zusammensetzung zur *Infusion*, das über ein Infusionssystem mit dem *Venenkatheter* verbunden wird

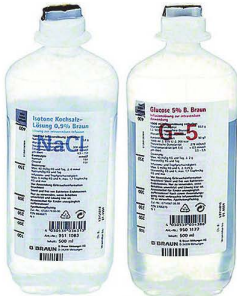

Abb. 299: Infusionslösungen [3]

**Infusionspumpe** *Infusomat*

**Infusionsständer (RFM)** fahrbare Aufhängenvorrichtung für die Verabreichung von *Infusionslösungen*



Abb. 300: Infusionsständer (RFM) [39]

**Infusionssystem** (= Infusionsgerät) Schlauchsystem zur *Infusion*, das die *Infusionslösung* mit dem *Venenkatheter* verbindet

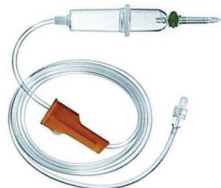

Abb. 301: Infusionssystem [3]

**Infusomat** (= Infusionspumpe) Gerät zur exakten Dosierung von *Infusionen*, das u. a. eine Einstellung der *Infusionsmenge* in Milliliter pro Stunde ermöglicht und so

**Roborans** (= Tonikum) Arzneimittel mit anregender und stärkender Wirkung, z. B. *Eisenpräparate, Vitaminpräparate, Glukose*

**Röntgen** bildgebendes Verfahren der ersten Wahl zur Darstellung von Knochen und verkalkten Strukturen durch kurzwellige elektromagnetische Strahlen

**Röntgendumatitis** (= Radiodermatitis) Hautentzündung durch starke Röntgenbestrahlung

**Röntgenthorax** Röntgenaufnahme a-p und seitlich zur Untersuchung der Organe im Brustraum und des knöchernen Brustkorbs

**Röteln** (= Rubella, Rubeolen) *Infektionskrankung*, die durch das *Rubivirus* verursacht wird und zu einem sich vom Gesichtsbereich ausbreitenden, mittelfleckigen (Flecken größer als bei *Scharlach*, aber kleiner als bei *Masern*) Hautausschlag am ganzen Körper und unter Umständen auch zu *Arthritis* oder *Meningitis* führt; Übertragung durch *Tröpfcheninfektion*

**Rötelnembryopathie** Schädigung des Embryos durch eine *Rötelninfektion* der Mutter, führt meist zu schweren Fehlbildungen

**Rolando-Fraktur** Y- oder T förmige *Fraktur* im Mittelhandbereich (*Os metacarpale I*) mit *Gelenkbeteiligung*; siehe auch *Winterstein-Fraktur, Bennett-Fraktur*

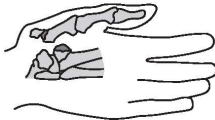


Abb. 545: Rolando-Fraktur

**Rollator** (= Walker) fahrbare Abstützmöglichkeit für bewegungsbeeinträchtigte Personen zur Erweiterung des Aktions- und *Mobilitätsradius*; siehe auch *Gehwagen* (Abb. 546)

**Rollhügel, großer** *Trochanter (major)*  
**Rolli** *Rollstuhl*



Abb. 546: Rollator [41]

**Rollstuhl** (= Krankenfahrstuhl, Rolli) fahrbares Hilfsmittel für bewegungsbeeinträchtigte Personen



Abb. 547: Rollstuhl [39]

**Rollstuhlrampe** Hilfsmittel zur Überwindung von Barrieren mit einem *Rollstuhl*



Abb. 548: Rollstuhlrampe [41]